

# LESÃO ENDODÔNTICA COM MANIFESTAÇÃO PERIODONTAL. RELATO DE CASO

## Endodontics injury with periodontium manifestation. A case report.

Alex Semenoff **Segundo\***  
Sérgio Ricardo de **Oliveira\***  
Roberto Sales e **Pessoa\*\***  
Alvaro Francisco **Bosco\*\*\***  
Valdir Gouveia **Garcia\*\*\***  
Denildo de **Magalhães\*\*\*\***

### RESUMO

Este artigo relata um caso de lesão endodôntica com manifestação no periodonto. O paciente apresentou-se com dor espontânea no dente 36. Clinicamente, apresentava tumefação tecidual na vestibular com drenagem de material purulento. Radiograficamente percebeu-se evidente radiolucidez na região de furca e, ao teste de sensibilidade pulpar com gás refrigerante, obteve-se resposta negativa. Após o diagnóstico de lesão endodôntica, realizou-se tratamento radical, com resolução completa do caso após 60 dias.

### UNITERMOS

Diagnóstico, Endodontia, Periodontia.

### INTRODUÇÃO

A origem embrionária da polpa e do periodonto se dá a partir de tecidos similares (Junqueira & Carneiro<sup>6</sup>, 1999) de suma importância ao sistema estomatognático. Dessa forma, a compreensão de um processo patológico comum e independente torna-se um passo coerente na resolução de problemas que acometem polpa e periodonto. Em virtude da proximidade entre estas regiões anatômicas e das possíveis comunicações vasculares que podem apresentar, elas podem se relacionar de forma a gerar processos infecto-inflamatórios conjuntos. Neste raciocínio, é importante a busca de informações para a realização de um diagnóstico diferencial e, por conseqüência, a elaboração de um tratamento adequado que visa à atuação direta sobre o agente etiológico. Este artigo relata um caso clínico de acometimento em primeiro molar inferior esquerdo, apresentando lesão endodôntica com manifestação no periodonto.

### REVISÃO DE LITERATURA

A interação anatômica entre polpa e periodonto foi estudada (De Deus<sup>3</sup> 1975), com o objetivo de compreender a prevalência dos canais internos da câmara radicular (canais secundários, laterais e acessórios). Após a seleção de 1140 dentes, realizaram pequena abertura da

câmara pulpar, seguida de remoção dos detritos com hipoclorito de sódio, o que permitiu a diafanização com tinta. Após processo de descalcificação nestes elementos, visualizou-se todo o sistema de canais radiculares, identificando canais laterais, acessórios e secundários. Os autores dividiram o dente em terços, partindo do tronco radicular até o terço apical (três terços). Em seus resultados, observaram uma prevalência de 313 dentes (27,4%) com ao menos um dos canais citados. Deste total, 17% estavam localizados no terço apical, 8,8% no corpo da raiz, terço médio e 1,6% na base da raiz. Outro autor (Milwaukee<sup>10</sup> 1975) conduziu outro estudo de metodologia, encontrando em seus resultados 23% dos dentes com um ou mais canais laterais. Baseado nos achados supracitados, pode-se observar uma inter-relação entre os canais radiculares e periodonto, além do forame apical.

Buscando relacionar a polpa com doença periodontal, alguns autores (Seltzer *et al*<sup>12</sup> 1963), utilizando 85 dentes indicados para extração, evidenciaram uma correlação histológica entre as duas patologias. Em alguns casos, foi relatado a existência de canais acessórios, laterais ou secundários muito estreitos e, até mesmo, obliterados por cimento ou dentina, o que permitiram concluir que a existência dos sistemas de canais, não necessariamente, seja o fator determinante da doença. O fator iniciador da doença periodontal é, em sua maioria, constituído por microorganismos,

\* Doutorandos do Programa de Pós-Graduação em Odontologia, Área de Periodontia - Faculdade de Odontologia do Campus de Araçatuba - Universidade Estadual Paulista "Júlio de Mesquita Filho" (UNESP).

\*\* Doutorando do Programa de Pós-Graduação em Odontologia, Área de Periodontia - Faculdade de Odontologia do Campus de Araraquara - Universidade Estadual Paulista "Júlio de Mesquita Filho" (UNESP).

\*\*\* Professores Disciplina de Periodontia, Faculdade de Odontologia do Campus de Araçatuba - Universidade Estadual Paulista "Júlio de Mesquita Filho" (UNESP).

\*\*\*\* Professor Disciplina de Periodontia, Faculdade de Odontologia da Universidade Federal de Uberlândia (FOUFU).

segundo o estudo clássico de gengivite experimental em humanos (Løe *et al*<sup>8</sup> 1965).

Em outro estudo, realizando ensaio em animais, outros autores (Kakehashi *et al*<sup>7</sup> 1965) compararam um grupo de ratos "germ-free" com outro que mantinha sua condição microbiana preservada. Foram realizadas exposições pulpares nos molares e, após diferentes tempos experimentais, pôde-se observar necrose e formação de lesões periapicais no grupo com microbiota, diferente do grupo experimental em que verificaram tentativas de reparo pulpar no grupo livre de germes. Dessa forma, podemos perceber que as duas hipóteses de agentes causadores de doenças estão baseadas na organização de microorganismos agressores em ambos os tecidos.

Dentre as formas de diagnóstico descritas na literatura, a mais conhecida é aquela que se baseia no diagnóstico a partir da somatória da origem da lesão (Simon *et al*<sup>3</sup> 1972), diagnóstico e prognóstico, ou seja, as possibilidades são as seguintes: endodôntica primária, endodôntica primária e periodontal secundária, periodontal primária, periodontal primária e endodôntica secundária e lesão combinada. Já a Academia Americana de Periodontia estabeleceu uma nova classificação em relação a este tipo de lesão e simplificou-a propondo lesão Endodôntica, Periodontal e Combinada (Armitage<sup>1</sup> 1999).

Para se chegar a um diagnóstico correto, é importante o uso de recursos como o teste de sensibilidade pulpar, rastreamento de fistula, indícios de fraturas e aspectos gerais da saúde periodontal. Após coleta de dados, realiza-se o diagnóstico e inicia-se o tratamento, sendo de suma importância observar que, existindo lesão pulpar, deve-se iniciar o tratamento endodôntico e, depois de algum tempo (conforme a lesão), iniciar a terapia periodontal (Toledo *et al*<sup>4</sup> 2001).

## RELATO DE CASO

Paciente de 19 anos, melanoderma, sem histórico de doença infecto-contagiosa ou de caráter hereditário, apresentou-se com queixa principal de dor espontânea no dente 36. Ao exame clínico intrabucal e análise de radiografias periapicais e interproximais, observou-se a presença de gengivite e lesões de cárie ativa. Notou-se na região

vestibular do dente 36 tumefação com drenagem purulenta, via bolsa. Foi realizado o exame de furca, obtendo resultado negativo (figura 1). Radiograficamente (figura 2) observou-se grande lesão cariosa e radiolucidez na região de furca.

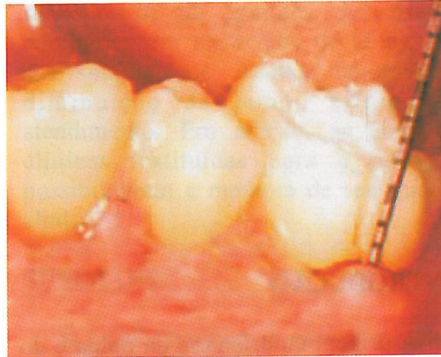


Figura 1 - Exame de Furca

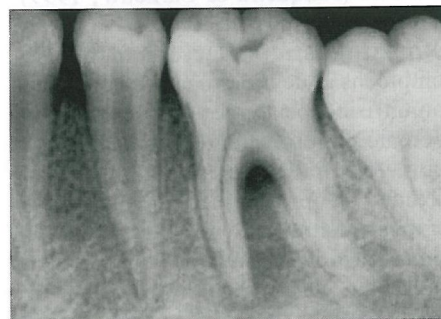

Figura 2 - Exame radiográfico inicial

O teste de vitalidade pulpar com gás refrigerante foi negativo, concluindo-se o diagnóstico clínico provável de abscesso periapical evoluído (Estrela *et al*<sup>4</sup> 1999). Tratando-se, portanto, de uma lesão endodôntica, a terapia instituída foi abertura coronária, sanificação e modelagem dos canais radiculares, seguida de duas trocas de medicação intracanal com hidróxido de cálcio, escolhido por sua comprovada efetividade antimicrobiana e reparadora (Estrela & Holland<sup>5</sup> 2004). A obturação do canal radicular foi realizada após 60 dias (figura 3).

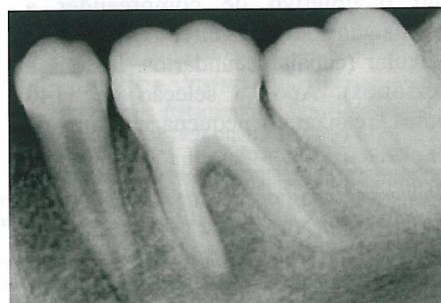

Figura 3 - Exame radiográfico final após 60 dias.

Concomitante ao tratamento endodôntico, foi elaborado plano de tratamento periodontal e restaurador, buscando o restabelecimento de seu estado de saúde bucal. No momento, este paciente encontra-se em manutenção periódica preventiva.

## COMENTÁRIOS

A ocorrência de canais laterais na região de furca (De Deus<sup>3</sup> 1975) pode perfeitamente estabelecer um processo patológico tanto da polpa para o periodonto como na situação inversa (Milwaukee<sup>10</sup> 1975). No presente caso, o paciente chegou à clínica do Univag (Centro Universitário de Várzea Grande-MT), com dor espontânea. Para elaboração do diagnóstico, seguiu-se a literatura em que os autores (Toledo *et al*<sup>4</sup> 2001) recomendam a coleta do maior número de dados para possibilitar a realização de um correto diagnóstico. Os exames abordados, neste caso, foram a somatória dos achados na anamnese e exame clínico, além de testes auxiliares. Dor espontânea, vitalidade pulpar negativa, ausência de perdas de inserção, caracterizaram lesão endodôntica com manifestação no periodonto (Meng<sup>9</sup> 1999).

Um importante passo no auxílio do diagnóstico diferencial entre doença endodôntica e periodontal é o rastreamento da fistula. Este é realizado através da seleção de um cone de cimentação endodôntica, seja principal ou auxiliar (proporcional ao tamanho da fistula) e conduzi-lo no percurso da fistula. Após radiografia, o contraste gerado pelo material apresentará a origem da lesão (Meng<sup>9</sup> 1999). Neste caso, optou-se por não realizar o rastreamento, decorrente dos aspectos sintomatológicos de dor no local e necessidade de realizar a abertura coronária, facilitando o diagnóstico diferencial do caso. Depois de diagnosticada a doença, procedeu-se a tratamento endodôntico na busca do restabelecimento da saúde do paciente, de acordo com a terapia proposta e recomendada (Estrela *et al*<sup>4</sup> 1999). O medicamento de escolha, baseado no princípio da ação antibacteriana e reparadora, foi o Hidróxido de Cálcio. É importante ressaltar que, concomitante à terapia periodontal, foi proposto um plano de tratamento para a gengivite e lesões cariosas (Carvalho & Malts<sup>2</sup> 2003;

Oppermann & Rösing<sup>11</sup> 2003).

## CONCLUSÃO

Pode-se observar neste caso uma lesão endodôntica com manifestação no periodonto, após o diagnóstico e tratamento, obteve-se a resolução do caso.

## SUMMARY

This article will report a case of endodontics injury with manifestation in periodontium. The patient presented itself with spontaneous pain in tooth 36. Clinically, presented tissue tumefaction in the vestibular with draining of purulent material. In the radiograph noted strong radiolucent in the region of furcation, to the sensitivity test to pulpar with cooling gas got negative reply. After the diagnosis of endodontal injury became fulfilled radical treatment with complete resolution of the case after 60 days.

## UNITERMS

Diagnosis, Endodontics, Periodontics.

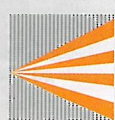
## REFERÊNCIAS BIBLIOGRÁFICAS

1. Armitage, GC. Development of a Classification System for periodontal Disease and Conditions. *Ann Periodontol* 1999;4:1-6.
2. Carvalho J, Malts M. Diagnóstico da doença cárie. In: \_\_\_\_\_. Promoção de saúde bucal. 3 ed São Paulo: Artes Médicas, 2003. cap. 4, p. 69-87.
3. De Deus, QD. Frequency, location, and direction of the lateral, secondary, and accessory canals. *Journal of Endodontics* 1975; 1(11):361-6.
4. Estrela C, Estrela, ARC, Figueiredo, PAJ. Planejamento do tratamento endodôntico. In: \_\_\_\_\_. Endodontia, Princípios Biológicos e Mecânicos. São Paulo: Artes Médicas, 1999. cap. 11, p.369-84.
5. Estrela C, Holland. Hidróxido de Cálcio. In: \_\_\_\_\_. Ciência Endodôntica. São Paulo: Artes Médicas, 2004. cap.12, p.457-538.
6. Junqueira LC, Carneiro J. Métodos de Estudo. In: \_\_\_\_\_. Histologia Básica. 9. ed. Rio de Janeiro: Guanabara Koogan, 1999, p.72-97.
7. Kakehashi S, Stanley RH, Fitzgerald RJ. The effects of surgical exposures of dental pulps in germ-free and conventional laboratory rats. *Oral Surg Oral Med Oral Pathol* 1965;20(3):340-9.

8. Løe H, Theilade EE, Børghlum J. Experimental gingivitis in man. *J Periodontol* 1965;36:177-87.
9. Meng HX. Periodontic-endodontic lesions. *Ann Periodontol* 1999;4:84-90.
10. Milwaukee W. The Location and Incidence of accessory pulpal canals in periodontal pockets. *JADA* 1975;91:353-6.
11. Oppermann RV, Rösing CK. Prevenção e tratamento das doenças periodontais. In: \_\_\_\_\_. Promoção de saúde bucal. 3ed São Paulo: Artes Médicas, 2003. cap.13, p.265-86.
12. Seltzer S, Bender IB, Ziontz M. The interrelationship of pulp and periodontal disease. *Oral Surg Oral Med Oral Pathol* 1963;16:1474-89.
13. Simon JH, Glick DH, Frank AL. The relationship of endodontic treatment. *Journal of Endodontics* 1972;53:24-8.
14. Toledo CEB, Figueredo CL, Sampaio CEJ. Inter-relação Periodontia e Endodontia. In: \_\_\_\_\_. Periodontia Ciência e Clínica. São Paulo: Artes Médicas, 2001. cap. 74, p. 321-36.

## AUTOR RESPONSÁVEL

**Sérgio Ricardo de Oliveira**  
Av. Nicomedes Alves dos Santos, 249 – Lidice –  
Uberlândia/MG.  
CEP 38400-170 – Brasil – Telefax: (34) 3214-1118  
e-mail: sr@netsite.com.br



# ICL INSTITUTO DE CIRURGIA E LASER

## Núcleo de Odontologia Full Time

**Fone: (62) 3252-6800**

Dr <sup>a</sup> Adriana Caetano	CRO-GO 4115
Dr <sup>a</sup> Isabella Valadão Câmara	CRO-GO 7775
Dr <sup>a</sup> Madelon Lopes Cunha	CRO-GO 5172
Dr <sup>a</sup> Milene Alves da Cunha	CRO-GO 4526
Dr <sup>a</sup> Roberta Bianka Ribeiro	CRO-GO 4668
Dr. Regis M. Gomes Siqueira	CRO-GO 5559
Dr <sup>a</sup> Wagnley A. Gomes Santos	CRO-GO 2671
Dr <sup>a</sup> Michelle S. Feronni Maia	181L.T.F.

Av. T-2, nº 435, Setor Bueno - CEP 74.210-010 - iclodontologia@gmail.com