

IMPORTÂNCIA DO EXAME CLÍNICO PARA O DIAGNÓSTICO E TRATAMENTO EM ODONTOPEDIATRIA

Clinic Examination Importance for Diagnosis and Treatment in Pediatric Dentistry

Murilo de Souza *Guimarães**
Ana Maria Minarelli *Gaspar***
Paulo Domingos André *Bolini***

RESUMO

O exame clínico do paciente tem como objetivo a coleta de dados que constitui a base do diagnóstico. Para se alcançar rapidamente o correto diagnóstico e plano de tratamento, o exame clínico deve ser realizado de forma detalhada e cuidadosa, não se esquecendo de observar o paciente como um todo. Neste trabalho discute-se a importância da organização e preservação do prontuário na Clínica Odontopediátrica, revela algumas características clínicas pertinentes a crianças e apresenta um protocolo básico de orientação sobre os exames físico, clínico e radiográfico, visando o atendimento e o diagnóstico precoce. O preenchimento adequado de todos os dados de identificação da criança, o diagnóstico, plano e evolução do tratamento, assim como autorizações, exames complementares, atestados, receitas e recibos devem ser arquivados no prontuário do paciente.

UNITERMOS

Exame clínico, Diagnóstico, Importância.

INTRODUÇÃO

Embora vivendo uma Odontologia de grandes avanços tecnológicos, é com a educação para a saúde que permitiremos que nossas crianças cresçam saudáveis. O enfoque deve estar na prevenção e não apenas no tratamento da doença. Os cuidados com a saúde exigem que indivíduos aprendam a enfrentar mudanças de comportamento e estilo de vida.

Desta forma uma correta anamnese, realizada como uma entrevista aos pais ou responsáveis, e com a própria criança, é fundamental para conhecer melhor os hábitos e atitudes da criança para encontrar o melhor caminho para mudança.

Para chegarmos ao diagnóstico de forma mais rápida e segura temos que obter o maior número de dados possíveis. No exame clínico colhemos os sinais e sintomas do paciente e os transcrevemos de forma ordenada à ficha clínica. Para que se possa obter o maior número de dados é necessário que façamos o exame clínico de forma ordenada.

O exame clínico baseado em uma filosofia preventiva nos permite diagnosticar os desvios de normalidade, a fim de que se estabeleçam a conduta e o tratamento precocemente, de acordo com a necessidade. Devemos informar aos pais da criança todos as particularidades e alterações observadas no momento da consulta, mesmo que esta não venha ser tratada de imediato.

Temos que estar conscientes que não nos interessa uma coletânea de dados que não saibamos interpretar, pois informações inúteis confundem o raciocínio clínico. A finalidade na obtenção dessas informações

é, sem dúvida, recolher dados sobre a saúde geral do paciente, condições da cavidade bucal e dos dentes, bem como detectar sinais precoces de lesões que servem de base para a elaboração do plano de tratamento.

Neste contexto, o objetivo do presente trabalho é ressaltar a importância da anamnese no diagnóstico e tratamento em Odontopediatria.

REVISÃO DE LITERATURA

EXAME EXTRA-BUCAL

Para que o exame físico do bebê seja realizado, é importante posicioná-lo de maneira que haja limitação de seus movimentos e visibilidade adequada para o profissional. A realização do exame clínico pode ser efetuada com o paciente em decúbito dorsal na cadeira odontológica com auxílio dos pais, na posição "joelho a joelho" (Bonecker et al.³ 1995), na macri ou no colo da mãe ou pessoa mais próxima da criança (Walter et al.¹⁹ 1996).

Na criança maior o exame clínico se inicia na sala de espera, por meio de inspeção visual, quando observamos a sua postura sentada na cadeira e o seu caminhar até à cadeira odontológica (desvios de postura), além de traços anatômicos, fisiológicos e psíquicos. O controle dos movimentos da criança por parte do profissional também deve ser realizado para todas as idades, prevenindo surpresas, como apreensão de instrumentos, quedas e até fugas. O profissional deve manter o controle do paciente do início ao fim do tratamento clínico, de forma verbal ou contenção física, desde que autorizada por escrito pelos

*Doutorando em Odontopediatria - Faculdade de Odontologia de Araraquara - UNESP

**Professora Titular de Anatomia da Faculdade de Odontologia de Araraquara - UNESP

**Professor Titular de Anatomia da Faculdade de Odontologia de Araraquara - UNESP

responsáveis.

No exame clínico geral devemos observar aspectos relacionados à estatura, peso, movimentos, linguagem, mãos, pele, temperatura, procurando alterações sobre dieta, características hereditárias, secreções endócrinas, inserções musculares da língua e lábios, deglutição atípica, lábio leporino, fissuras palatinas, onicofagia, deficiências vitamínicas, cicatrizes, pigmentações, infecções, entre outras.

Este exame é a oportunidade de familiarizar o paciente ao nosso toque, e deve ser acompanhado de conversa contínua e calma, como todo o tratamento, com contatos suaves no corpo, cabeça e face do paciente (Croll⁶ 1984; Croll⁷ 1993).

No exame clínico extra bucal regional, observamos a simetria facial, os músculos do sistema estomatognático, os nódulos das cadeias ganglionares, movimentação da mandíbula e sua relação com a maxila, os lábios, olhos, ouvidos, o nariz, pescoço e ATM. Todas essas estruturas podem nos fornecer informações sobre possíveis alterações no desenvolvimento da criança.

Para isso o profissional deve estar familiarizado com a correta estrutura anatômica do paciente bem como seu desenvolvimento, para conhecer os aspectos de normalidade e transmitir informações para os responsáveis sobre possíveis alterações.

Por meio dessas observações podemos suspeitar de pacientes respiradores bucais (face adenoideana, olheiras, olhar cansado, ombros caídos, nádegas arrebitadas, protrusão mandibular), que serão confirmados também com o exame clínico intra-bucal (Vasconcelos & Gosling¹⁷ 2003).

EXAME INTRA-BUCAL

O exame clínico bucal deve ser realizado por apreciação direta expressiva e palpação digital das estruturas bucais, necessitando o profissional de boa iluminação para sua visualização adequada.

Em bebês podemos primeiramente observar a presença dos rodetes gengivais, que podem apresentar algumas alterações como nódulos de Bohn, pérolas de Epstein, dentes neonatais ou natais, e cisto de lâmina dentária. Em pacientes maiores, com a presença de dentes já irrompidos, devemos nos atentar para a presença de supranumerários, oligodontia (ausência de múltiplos dentes), agenesias, anodontia (ausência de todos os dentes), fusões (união de dois germes dentários), geminação (bipartição de um germe dentário) e hipoplasias (Bonecker⁴ 1997).

A inserção dos freios lingual ou labial deve ser avaliada procurando-se diagnosticar distúrbios na amamentação (protrusão da língua), correta deglutição, fonação, impactação alimentar, e diastemas, que indicariam a cirurgia de remoção do freio (Duarte et al.⁸ 1998). As alterações morfológicas podem ser freios duplos, bifidos, ou com presença de nódulos ou apêndices. De acordo com Albuquerque¹

(1990), o freio labial superior possui inicialmente uma inserção palatina, porém com o crescimento e desenvolvimento do arco superior, há uma tendência de se inserir na tábua óssea alveolar vestibular. Observar os lábios, dando atenção à cor, textura, tonicidade, lesões e linfonodos.

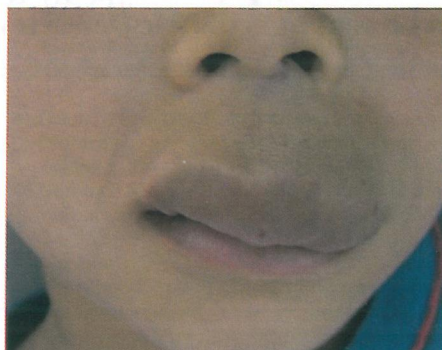


Figura 1 - Hemangioma acometendo região de lábio superior

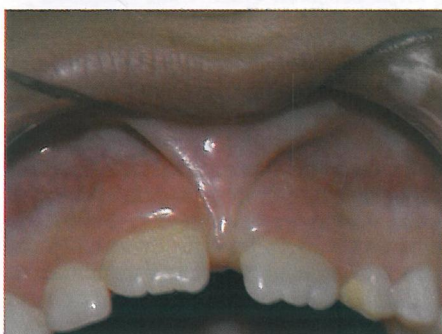


Figura 2 - Inserção do freio do lábio superior indicada para cirurgia

A língua irá nos fornecer informações importantes quando se apresentar despapilizada (língua pelada), normalmente associada com hipoavitaminose B, ou anemia perniciososa. A chamada língua saburrosa ou língua branca é caracterizada pelo acúmulo de placa bacteriana e restos alimentares. Uma outra anomalia encontrada é a língua geográfica, que é uma lesão caracterizada pela atrofia das papilas filiformes e que possui etiologia desconhecida. Algumas estomatites podem estar presentes, e são caracterizadas por hipertrofia de papilas filiformes.

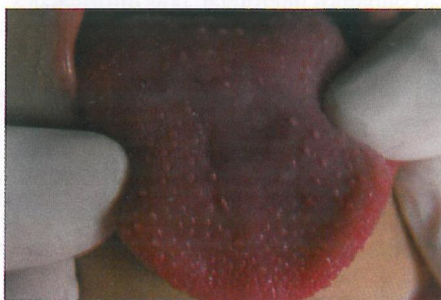


Figura 3 - Estomatite lingual (hiperplasia de papilas filiformes)

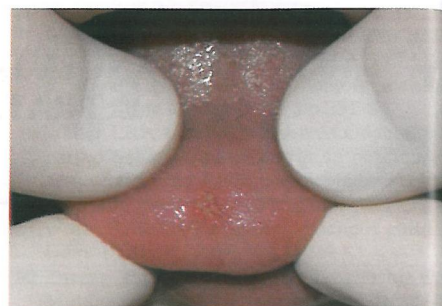


Figura 4 - Candidose causada por má higiene

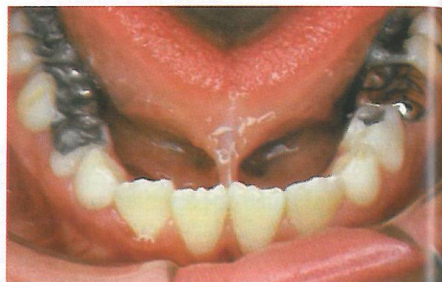


Figura 5 - Inserção de freio lingual indicada para cirurgia



Figura 6 - Língua geográfica

Segue-se então para o exame do palato duro e mole, observando a presença de hematomas, aftas, e possíveis lesões instaladas nessas regiões. A visualização das tonsilas e adenóides constitui uma maneira de diagnóstico precoce bastante conveniente para a área médica e ortodôntica, necessitando em alguns casos, tratamento cirúrgico para se evitar amigdalites recorrentes, respiração bucal, apnéia do sono e problemas no desenvolvimento facial.

Deve-se observar a região lingual da mandíbula, as glândulas salivares sublingual e submandibular, a presença de linfonodos enfiados e lesões como mucoceles e rânulas.

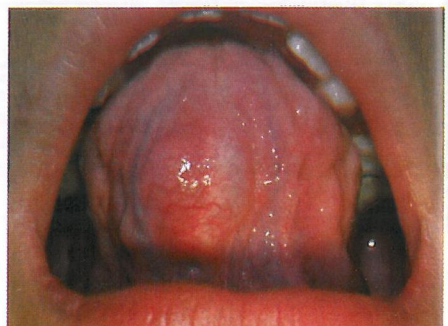


Figura 7 - Rânula presente no ventre da língua

O exame clínico periodontal é importante para o aspecto preventivo, pois alterações detectadas precocemente, podem ser tratadas e não causar grandes danos às estruturas de proteção e suporte. A observação da cor, do contorno e textura dos tecidos periodontais, deve estar associada à sondagem de sulcos gengivais, dando grande importância para a presença de sangramento, que sugere a presença de gengivite. Recessões gengivais estão associadas a traumas oclusais, inserção de freios, e acúmulo de placa.

As características clínicas de normalidade gengival em crianças estão relacionadas à coloração mais avermelhada que no adulto (epitélio gengival mais delgado e menos queratinizado), gengiva inserida menos fibrótica, pontilhado menos pronunciado ou inexistente, posição mais coronária da gengiva marginal em relação à junção cimento-esmalte, sulco normal com profundidade maior (dente em erupção). O profissional deve estar atento às alterações estomatológicas mais comuns como pigmentação melânica, petéquia, parúlide e língua saburrosa, e então tratá-las quando indicado (Silva et al.¹⁵ 2003).

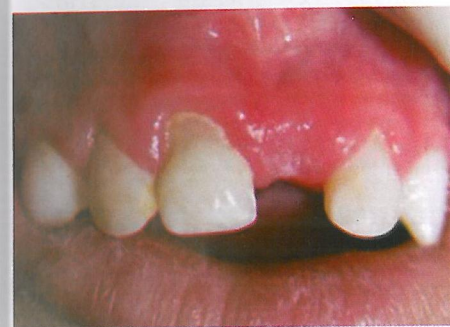


Figura 8 - Recessão gengival causada por placa bacteriana

O exame clínico dentário consta de avaliação da cor, forma, tamanho, número e relação de contato dos dentes, identificando cada dente. Observação da presença de erosão (devido alimentação ou vômitos), abrasão, fraturas, mobilidade (trauma oclusal ou doença periodontal), manchas brancas (cárie, hipoplasias, fluorose), escurecimento (hemólise associada com eritroblastose fetal, traumas), presença de lesões de cárie e restaurações.

Por meio do exame clínico dentário podemos suspeitar de transtornos de comportamento alimentar, que são atualmente cada vez mais comuns em adolescentes. A anorexia nervosa, a bulimia e a ingestão compulsiva de comida são alguns desses transtornos que podem levar a quadros de perimólise, diagnosticados clinicamente pelo profissional (desgaste dental; sinal de Russel, traumas na orofaringe) e confirmados pela anamnese (medo de

engordar, preocupação estética, magreza, depressão) (Zátare & Rodríguez²⁰ 2000).

O risco de cárie deve ser identificado e programas de prevenção deverão ser estabelecidos. Para tanto, além do exame clínico dentário realizado, por meio de uma técnica profilática e dente seco bem iluminado, deve-se associar a exames complementares como radiografias e exames laboratoriais. As radiografias devem ser bem indicadas, procurando minimizar a exposição à radiação (Rogers e Hector¹² 1997).

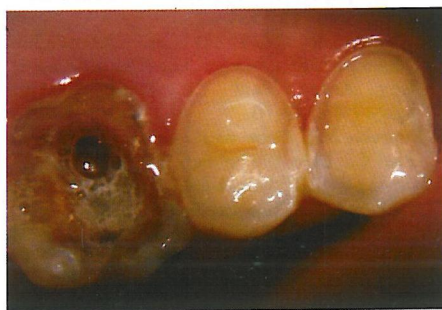


Figura 9 - Lesão de perimólise (abrasão causada por vômito)

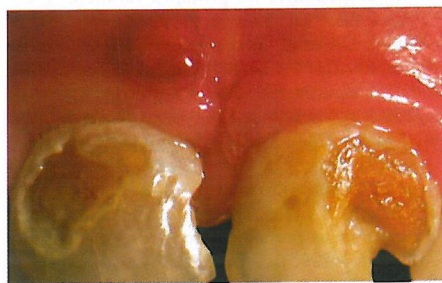

Figura 10 - Lesão de cárie ativa cavitada e presença de fístula

Atualmente, devido ao número de crianças contaminadas com o vírus HIV, é importante que o Odontopediatra saiba como identificar estas crianças, por meio de manifestações bucais da doença. As manifestações clínicas pelo HIV geralmente se desenvolvem nos primeiros 24 meses de vida. A criança pode desenvolver os sintomas da AIDS três ou quatro meses após a infecção. O curto período de incubação entre a aquisição do vírus HIV e a infecção oportunista, é uma característica da AIDS pediátrica (Linhares et al.¹¹ 1995).

No quadro clínico pode ocorrer febre, déficit pondero-estatural, perda de peso, diarreia, linfadenopatia, hepatoesplenomegalia e tosse crônica. Já as infecções bucais de crianças portadoras de HIV geralmente são: afta, abscesso dental, candidíase pseudomembranosa, candidíase atrófica ou eritematosa, candidíase leucoplásica ou hiperplásica e queilite angular (Linhares et al.¹¹ 1995; Soares et al.¹⁶ 2004). O profissional deve estar atento, pois com a introdução da terapia anti-viral combinada há uma

tendência de diminuição de microrganismos, como a *Candida Albicans*. Porém ela ainda pode ser encontrada, salientando assim, a necessidade de acompanhamentos periódicos (Soares et al.¹⁶ 2004).

DISCUSSÃO

O cirurgião-dentista deve realizar um exame completo do paciente, solicitar exames complementares quando necessário, estabelecer um diagnóstico e um plano de tratamento adequados. Todas as opções de tratamento devem constar no plano de tratamento para que o paciente ou responsável opte pelo que mais lhe convém. O responsável deve estar ciente dos limites, restrições e contra-indicações de cada alternativa do tratamento, além dos possíveis imprevistos.

O prontuário odontológico é um documento muito negligenciado pelos profissionais. Todo tratamento executado deve ser documentado e arquivado no prontuário, bem como deverá ser comprovada a ciência dos pais através de assinatura (Saliba et al.¹³ 1997). O prontuário odontológico constitui um documento legal que protege juridicamente o profissional (Silva¹⁴ 2000).

Atualmente a tecnologia possibilita ao cirurgião-dentista a documentação digital por meio de radiografia digital, fotografia, câmera intra-bucal e softwares odontológicos. Todos esses recursos promovem uma otimização do tratamento odontológico, agilizando e organizando todo o processo de atendimento. Porém ainda se questiona quanto ao valor jurídico destas imagens (Atkinson et al.² 2002; Levato¹⁰ 2004).

Assim todas as informações necessárias para o tratamento devem estar contidas nas questões do prontuário (escrito e digital), sendo apropriado a particularização do mesmo para cada especialização. O profissional deve redigir sua própria anamnese de acordo com a área de atuação, individualizando assim o atendimento odontológico (Veltrini et al.¹⁸ 2002).

O Odontopediatra tem o objetivo de diagnosticar, prevenir e tratar problemas de saúde bucal, além de interagir com outros profissionais da área de saúde como médicos, fonoaudiólogos, nutricionistas, entre outros. Desta forma, para um bom relacionamento inter-disciplinar ele deve estar sempre bem embasado e suportado na literatura pertinente, para poder indicar e interagir com esses profissionais. Um prontuário completo e detalhado facilitará na busca de informações que esses outros profissionais necessitarem.

CONCLUSÃO

É importante o profissional ter uma ficha clínica bem detalhada sobre seu

paciente, onde os dados serão registrados de forma ordenada, para que se possa acompanhar o desenvolvimento facial da criança, a biogênese da dentição e alterações sistêmicas. A ficha clínica será de grande importância e facilitará o diagnóstico e plano de tratamento da criança.

Alterações e patologias futuras podem ser previstas no exame clínico, estando o profissional encarregado de minimizar os danos causados por condições desfavoráveis presentes.

O prontuário odontológico além de constituir um documento legal que protege juridicamente o cirurgião-dentista, serve como informação para outros profissionais da área da saúde, em um tratamento interdisciplinar.

SUMMARY

A carefully clinical exam associated with good anamneses is really important to early detection and treatment of the disease. The correct diagnosis and treatment plan are rapid success making use of a clinical exam realized carefully and detailed. This paper discusses the importance of organizing and keeping dental Office records in Pediatric Dentistry, present some oral findings in infants and a basic protocol for performing physical, oral and radiographic examinations in order to provide support for an early dental visit and diagnosis. Dental records must have children's identification, diagnosis, treatment planning and evolution, as well as parent's permission, prescriptions and receipts.

UNITERMS

Clinical examination, Diagnoses, Importance.

REFERÊNCIAS BIBLIOGRÁFICAS

1. Albuquerque MES. Estudo da topografia e da morfologia do freio labial superior de crianças de 0 a 36 meses. [Dissertação]. São Paulo: Faculdade de Odontologia Universidade de São Paulo; 1990. 156 p.
2. Atkinson JC, Zeller GG, Shah C. Electronic patient records for dental school clinics: more than paperless system. J Dent Educ 2002may;66(5):634-42.
3. Bonecker MJS et al. Abordagem odontopediátrica integral em clínica de bebês. Rev Assoc Paul Cir Dent 1995jul/ago;49(4):307-10.
4. Bonecker MJS. Dente natal e neonatal. Rev Assoc Paul Cir Dent 1997jul/ago;51(4):373-4.
5. Correa MSNP. Odontopediatria na primeira infância. 2 ed. São Paulo: Ed. Santos; 1998.
6. Croll TP. A child's first dental visit. Quint Int 1984jun;16(6):625-37.
7. Croll TP. The no boring science take care of your kid's mouth book. ASDC publication; 1993.
8. Duarte DA et al. Cirurgia em pacientes pediátricos. In: Correa MSNP. Odontopediatria na primeira infância. 2 ed. São Paulo: Ed. Santos; 1998.
9. Duarte DA et al. Exame diagnóstico e plano de tratamento. In: Guedes-Pinto AC. Odontopediatria. São Paulo: Ed. Santos; 2003:221-43.
10. Levato CM. Putting technology in place successfully. J Am Dent Assoc 2004 oct;135(suppl):30s-7s.
11. Linhares AA et al. Estudo das alterações bucais em crianças portadoras do vírus HIV. Ambito Odontol 1995jan/fev;21:13-8.
12. Rogers CEA, Hector MP. The establishment


- of current opinion within consultants in paediatric dentistry in the UK for the taking of dental radiographs of children. Int J Paediatr Dent 1997sept;7(3):191-8.
13. Saliba CA, Momias SAS, Saliba NA, Soares AA. A utilização de fichas clínicas e sua importância na clínica odontológica. Rev Assoc Paul Cir Dent 1997set/out;51(5):440-5.
14. SILVA M. Os dez mandamentos da documentação a ser realizada num consultório odontológico. Rev ABO Nac 2000fev/mar;8(1):42-44.
15. Silva VCR et al. Alterações etomatólogicas diagnosticadas na clínica de odontopediatria. Rev Bras Ciên Saúde 2003jan/abr;7(1):33-40.
16. Soares LF, et al. PadiatricHIV-related oral manifestations - a five-year retrospective study. Braz Oral Res 2004;18(1):6-11.
17. Vasconcelos IC, Gosling FB. Avaliação funcional do paciente respirador bucal. Rev Bras Odontol 2003set/out;60(5):321-3.
18. Veltrini VC, Capelozza AL, Damante JH. Evaluation of health questionnaires used in dentistry. Spec Care Dentist 2002nov/dec;22(6):221-5.
19. Walter, L. R. F. et al. Odontologia para o bebê. 2 ed. Porto Alegre: Ed. Artes Médicas, 1996.
20. Zátare OG, Rodríguez GER. Anorexia e bulimia nerviosa. Aspectos odontológicos. Rev ADM 2000ene/feb;LVII(1):23-32.

AUTOR RESPONSÁVEL

Murilo de Souza Guimarães

Rua Carlos Gomes, nº 1502, Aptº 82, Ed. Diplomata, Centro, Araraquara - SP.
CEP: 14801-340.
Telefone: (16) 233 3360/9116 3463
E-mail: msggyn@bol.com.br

Recebido para publicação: 15/09/2005.
Aceito para publicação: 10/11/2005.



Um toque
Dental
GRO-GO 221 R.T. Dr. Cirio Júnior Gomes Pimentel - GRO 5230
3324-5545
cred
ao seu sorriso
Rua 15 de Dezembro, 56 - Anápolis