

# Aspectos radiográficos e cirúrgicos do odontoma composto.

## Relato de caso

Surgical and radiographic aspects of the compound odontoma.  
Report of a case

PEIXOTO, Tony Santos\*  
PINHEIRO, Silvano Santos\*  
NOVAIS, Érica Gondim\*  
ATHAYDE, Marina Ribeiro de\*\*  
NASCIMENTO, Jeruza Soares do\*\*\*  
VARANDAS, Edival Toscano\*\*\*\*

### RESUMO

Um caso de odontoma composto unilateral associado a dente incluso é relatado em um paciente com 28 anos de idade. A conduta terapêutica para o caso consistiu na remoção cirúrgica do odontoma, juntamente com o dente incluso. São comparadas diferentes incidências radiográficas, indispensáveis para a determinação do diagnóstico da lesão.

### UNITERMOS

Odontoma composto; tumor odontogênico; cirurgia buco-maxilo-facial; radiologia odontológica.

### INTRODUÇÃO E REVISÃO DE LITERATURA

Os odontomas constituem malformações de desenvolvimento cujas células apresentam alto grau de diferenciação e capacidade para formar tecidos dentários, podendo ser dente normal ou de extranumerária<sup>3,11</sup>.

O termo "odontoma" foi adequadamente introduzido na literatura por BROCA, em 1866, tendo uma conotação genérica, incluindo os cistos e tumores odontogênicos<sup>8</sup>. Em 1958, PINDBORG; CLAUSEN propuseram uma nova classificação para os tumores odontogênicos, baseada nos princípios indutivos embrionários<sup>6</sup>. Observaram que durante o desenvolvimento dentário normal, havia uma influência do epitélio odontogênico sobre as células mesenquimais indiferenciadas da polpa, levando as células adjacentes a se diferenciarem em odontoblastos, os quais seriam responsáveis pela formação de dentina. Esta, por sua vez, exercia efei-

to indutivo sobre os ameloblastos, levando-os a formar esmalte. De acordo com esses princípios, os odontomas foram classificados como tumores epiteliais que sofriam mudanças indutivas no tecido conjuntivo, apresentando-se sob três variedades: odontoma amelobástico, odontoma complexo e odontoma composto.

Como entidade patológica, o odontoma composto é um tumor de etiologia desconhecida e freqüentemente encontrado associado com dentes inclusos ou germes dentários em desenvolvimento ou dentes supranumerários, assim como traumas localizados e infecções gerais<sup>12,16</sup>.

Embora haja relatos de casos na região mentoniana<sup>2,5,14</sup>, o odontoma composto ocorre com maior freqüência nas regiões de incisivos e caninos da maxila<sup>1,4,8,11,13,15</sup>.

A etiologia dos odontomas é desconhecida. Foi sugerido que o traumatismo ou a infecção local pode levar a formação desta lesão. HITCHIN<sup>9</sup> (1971) con-

\* Alunos do Curso de Graduação em Odontologia do CCBS/UEPB.

\*\* Aluna do Curso de Graduação em Odontologia do CCS/UFPB

\*\*\* Professora da disciplina de Cirurgia Odontológica e Anestesiologia do CCBS/UEPB. Especialista em Cirurgia e Traumatologia Buco-Maxilo-Facial.

\*\*\*\* Professor da disciplina de Radiologia Odontológica do CCBS/UEPB, Especialista e Mestre em Estomatologia pelo CCS/UFPB e Doutor em Dentística/Endodontia pela FOP/UPE

sidera que os odontomas são hereditários ou devidos a um gene mutante ou à interferência, possivelmente, pós-natal, com o controle genético do desenvolvimento dentário.

Embora o exame radiográfico não seja definitivo para o diagnóstico dos odontomas<sup>11</sup>, alguns casos apresentam características peculiares que permitem avaliar a extensão da lesão e sua relação anatômica com as estruturas bucais. Os roentgenogramas evidenciam uma coleção de numerosas estruturas semelhantes a dente, circundada por uma estreita faixa radiolúcida<sup>10</sup>.

O tratamento do odontoma composto é a remoção cirúrgica, não sendo esperada a recidiva.

## CASO CLÍNICO

F. de A. C. S., brasileiro, 28 anos de idade, sexo masculino, faioderma, natural de Massaranduba – PB, foi encaminhado à Faculdade de Odontologia da Universidade Estadual da Paraíba, a fim de ser submetido à tratamento odontológico.

### Antecedentes hereditários

Informa o paciente que seu pai é hipertenso e cardiopata.

### Antecedentes pessoais

Acometido apenas de um breve resfriado, o paciente, aparentemente, demonstra ter boa saúde.

### História da doença atual

Há uma semana atrás, o paciente procurou um cirurgião-dentista de sua cidade para efetuar uma limpeza de seus dentes (*Sic.*). Ao examiná-lo, o único sinal clínico verificado pelo profissional foi o distúrbio na erupção do canino inferior esquerdo. Encaminhado ao setor de radiologia do Hospital Universitário Alcides Carneiro, município de Campina Grande/PB, foi submetido à um exame radiográfico periapical. O radiologis-

ta, suspeitando tratar-se de uma neoplasia odontogênica de origem mista, solicitou ao paciente para que este procurasse a Faculdade de Odontologia da Universidade Estadual da Paraíba, a fim de submeter-se à tratamento cirúrgico.

### Exame geral

Tipo – Normotipo.

Fácies: Típica.

Gânglios: Impalpáveis.

Estado geral: Aparentemente saudável.

Demais órgãos e aparelhos: Clinicamente normais.

### Exame bucal:

Ao primeiro contato com a cavidade bucal do paciente, observou-se na região dos dentes inferiores, a ausência do canino esquerdo. O espaço correspondente à este elemento dentário continha

uma estrutura semelhante a dente decíduo e apresentava um certo grau de mobilidade. Ao exame gengival, próximo ao fundo de saco na região mentoniana, notou-se discreto abaulamento pela vestibular, assintomático.

### Exames radiográficos

Exames radiográficos panorâmico, telerradiografia de perfil, oclusal e periapical foram realizados. Este último nas incidências orto e distorradial.

Nas radiografias panorâmica, telerradiografia de perfil, oclusal e periapical, foi detectado entre as raízes dos dentes incisivo lateral inferior e elemento decíduo, uma massa irregular de material calcificado circundada por um halo radiotransparente fino, com periferia regular, assemelhando-se, estruturalmente, a dentes. As radiografias ainda revelavam a presença do canino inferior esquerdo, totalmente incluso (Figuras 1 e 2).

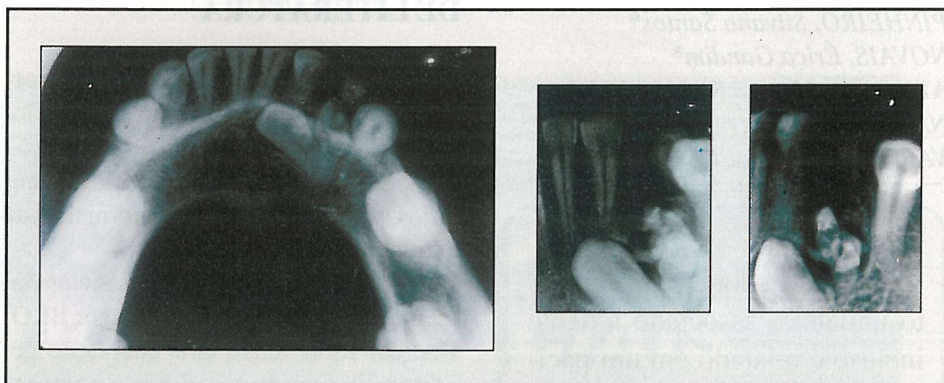

FIGURA 1 - Radiografias oclusal e periapicais em incidências orto e distorradial com imagens da massa irregular de material calcificado e presença de canino incluído

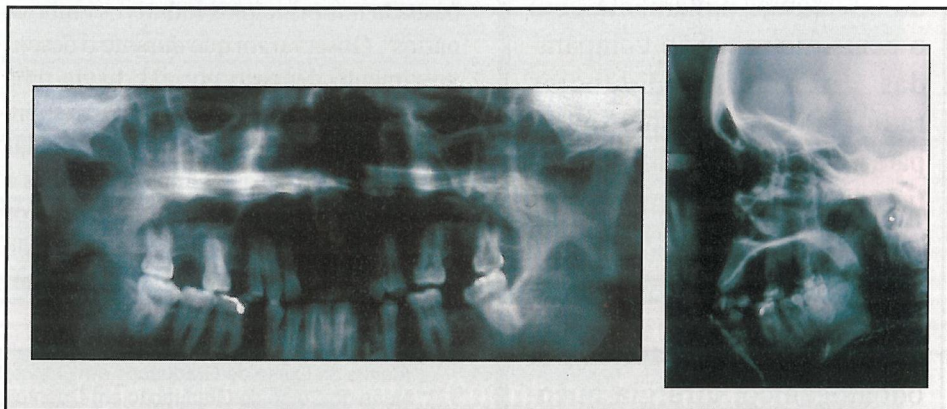


FIGURA 2 - O odontoma composto, que se desenvolveu na região mandibular esquerda, próximo ao forame mentoniano, visualizado na ortopantomografia e telerradiografia de perfil, forma um empecilho para a erupção do canino inferior

## Diagnóstico definitivo

O aspecto radiográfico característico de massas irregulares de material calcificado circundada por um halo radiolúcido e a associação a dente incluído, permitiu diagnosticar definitivamente a lesão como "odontoma composto".

## Tratamento

Uma vez que os exames complementares previamente requisitados apresentaram resultados dentro do padrão de normalidade, o paciente foi encaminhado para a cirurgia, com a finalidade de remover a massa calcificada.

A cirurgia foi realizada dentro dos princípios de assepsia recomendados, cujos procedimentos básicos pré-operatórios consistiu de anestesia por bloqueio regional dos nervos mentoniano, lingual e bucal, complementado com anestesia terminal infiltrativa.

O procedimento cirúrgico iniciou-se com a exodontia do elemento decíduo e, logo após, uma incisão tipo Newmann foi feita à altura da região vestibular do primeiro pré-molar e incisivo central inferiores esquerdos, divulsionando-se o retalho mucoperiosteal, com exposição do tecido ósseo (Figura 3).

Procedeu-se em seguida a ressecção óssea com brocas cirúrgicas, exérese da lesão com uma cureta, remoção do odontoma e do dente incluído por odontosseção, toilette da cavidade e suturas por pontos isolados com fio de seda 3-0.

Prescreveu-se antibiótico, antiinflamatório e analgésico para o paciente, recomendando compressa de gelo sobre a

região operada durante as primeiras 6 horas, dieta orientada e pós-operatório para remoção das suturas após 7 dias.

## COMENTÁRIOS

Do ponto de vista patológico, acredita-se, atualmente, que o odontoma composto representa mais uma malformação hamartomatosa do que propriamente um neoplasma. Este tumor é constituído por mais de um tipo de tecido, razão pela qual, foi denominado "odontoma composto", particularmente quando as estruturas depositadas apresentam, pelo menos, semelhança anatômica superficial com os dentes normais, exceto pelo fato de muitas vezes, serem menores do que os dentes típicos. Outrossim, quando os tecidos dentários calcificados formam apenas uma massa irregular, sem qualquer semelhança morfológica nem mesmo com dentes rudimentares, usa-se o termo "odontoma complexo".

De natureza clínica assintomática, como no caso ora relatado, o odontoma composto só é descoberto pelo exame radiográfico de rotina, daí a perspicácia do cirurgião-dentista familiarizar com seu aspecto. Na maioria das vezes, mostra características peculiares que permitem um fácil reconhecimento. Os odontomas localizam-se entre as raízes dos dentes e aparecem na radiografia como massas irregulares de material calcificado circundadas por um halo radiolúcido, ou com número variável de estruturas semelhantes a dentes, geralmente associado a um dente incluído.

Adicionais incidências orto e distoradial periapicais, coadjuvadas com radiografias oclusal, ortopantomografia e

telerradiografia de perfil, tornam-se instrumentos complementares de exame indispensáveis para o caso, não só no auxílio do provável diagnóstico, como também para avaliar a extensão da lesão e sua relação anatômica com as estruturas bucais para um eficaz planejamento cirúrgico.

## SUMMARY

A case of unilateral compound odontoma associated to unerupted tooth in a patient with 28 years of age is reported. The therapeutic conduct for the case consisted of the surgical removal of the odontoma, together with the included tooth. Different radiographic technics are compared, indispensable for the determination of the diagnosis of the lesion.

## UNITERMS

Compound odontoma; odontogenic tumour; oral and maxillofacial surgery; dental radiology.

## AGRADECIMENTOS

Ao corpo docente do setor de Radiologia da Faculdade de Odontologia da Universidade Estadual da Paraíba, pela presteza e prontidão na execução das radiografias do caso relatado.

## REFERÊNCIAS BIBLIOGRÁFICAS

1. ARAÚJO, N. S. de; ARAÚJO, V. C. de. **Patologia bucal**. São Paulo: Artes Médicas, 1984.
2. BODNER, L. et al. Mental nerve neuropathy associated with compound odontoma. **Oral Surg**, v.63, n.6, p.658-660, June 1987.
3. CAMPELLO, R. I. C.; SOBRAL, A. P. V.; TORRES, B. C. A. Odontoma composto - relato de um caso em paciente com 53 anos. **Rev. do Cons. Reg. PE**, v.1, n.1, p.49-53, abr. 1998.
4. CATANZARO-GUIMARÃES, S. A. **Patologia básica da mucosa bucal**. Rio de Janeiro: Guanabara Koogan, 1982.

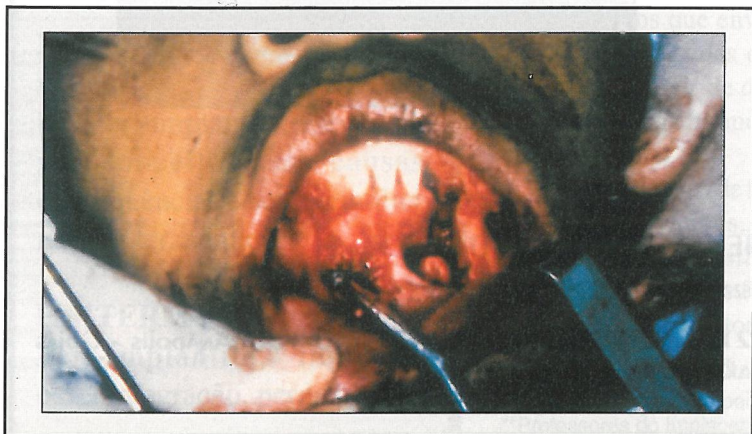
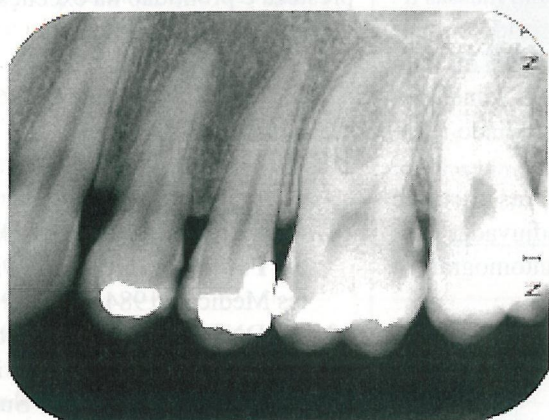

FIGURA 3 -  
Aspecto cirúrgico da ressecção óssea

5. CAVALCANTI, M. de G. P.; VAROLI, O. J. Odontoma composto. Relato de caso. **Rev. ABO Nac.**, v.3, n.6, p.374-376, dez.1995/jan.1996.
6. COMELLI LIA, R. C. et al. Trauma como possível fator desencadeante dos odontomas. **ARS Cvrandi**, v.7, n.9, p.420-426, dez./jan. 1980/1981.
7. CORRÊA, M. S. N. P.; PANELLA, J.; ANDO, T. et al. Odontoma composto. **RGO**, v.37, n.5, p.366-368, set./out. 1989.
8. EBLING, H. **Cistos e tumores odontogênicos**. 3. ed. Porto Alegre: McGraw Hill do Brasil, 1977.
9. HITCHIN, A. D. The etiology of the calcified composite odontomes. **Br Dent J**, n.130, p.475-477, Oct. 1971.
10. ISHIKAWA, G.; WALDRON, C. A. **Atlas colorido de patologia oral**. São Paulo: Santos, 1989.
11. MARTINS, F. P.; ROSA, M. R. D. da; ARAGÃO, M. do S. et al. Odontoma composto em criança. Caso clínico. **CCS**, v.XIV, n.1, p.46-48, jan./mar. 1995.
12. NIK-HUSSEIN, N. N.; ID, Z. A. Erupted compound odontoma. **Ann Dent**, v.52, n.2, p.9-11, Sept. 1993.
13. SHAFER, W. G.; HINE, M. K.; LEVY, B. M. **Tratado de patologia bucal**. 4. ed. Rio de Janeiro: Interamericana, 1985.
14. SHAMNUHASUNTHARAM, P.; BOON, L. C. Transmigration of permanent mandibular canines: case report. **Austr Dent J**, v.36, n.3, p.209-213, Nov. 1991.
15. TOLEDO, O. A.; BORMANN, E. P.; BEZERRA, A. C. B. Odontomas – Report of 3 cases. **Braz Dent J**, v.3, n.1, p.59-66, Set. 1992.
16. WHITE, C. S.; ROGERS, J. Erupted compound odontoma: review and case report. **Gen Dent**, v.40, n.1, p.43-44, Jan./Feb. 1992.

SE SEU PACIENTE  
PRECISAR DE ....



ENTÃO ....



**RADIOGRAFIA E DOCUMENTAÇÃO ODONTOLÓGICA**

DR. MARCOS VIRQILIO TORLEZZI ROCHA - CRO-GO - 1684

RUA DONA DOCA, 102 - CENTRO - FONES: 321-3764/321-3125/321-3840 - CEP 75.020-180 Anápolis - Goiás  
EMAIL: MVROCHA@GENETIC.COM.BR